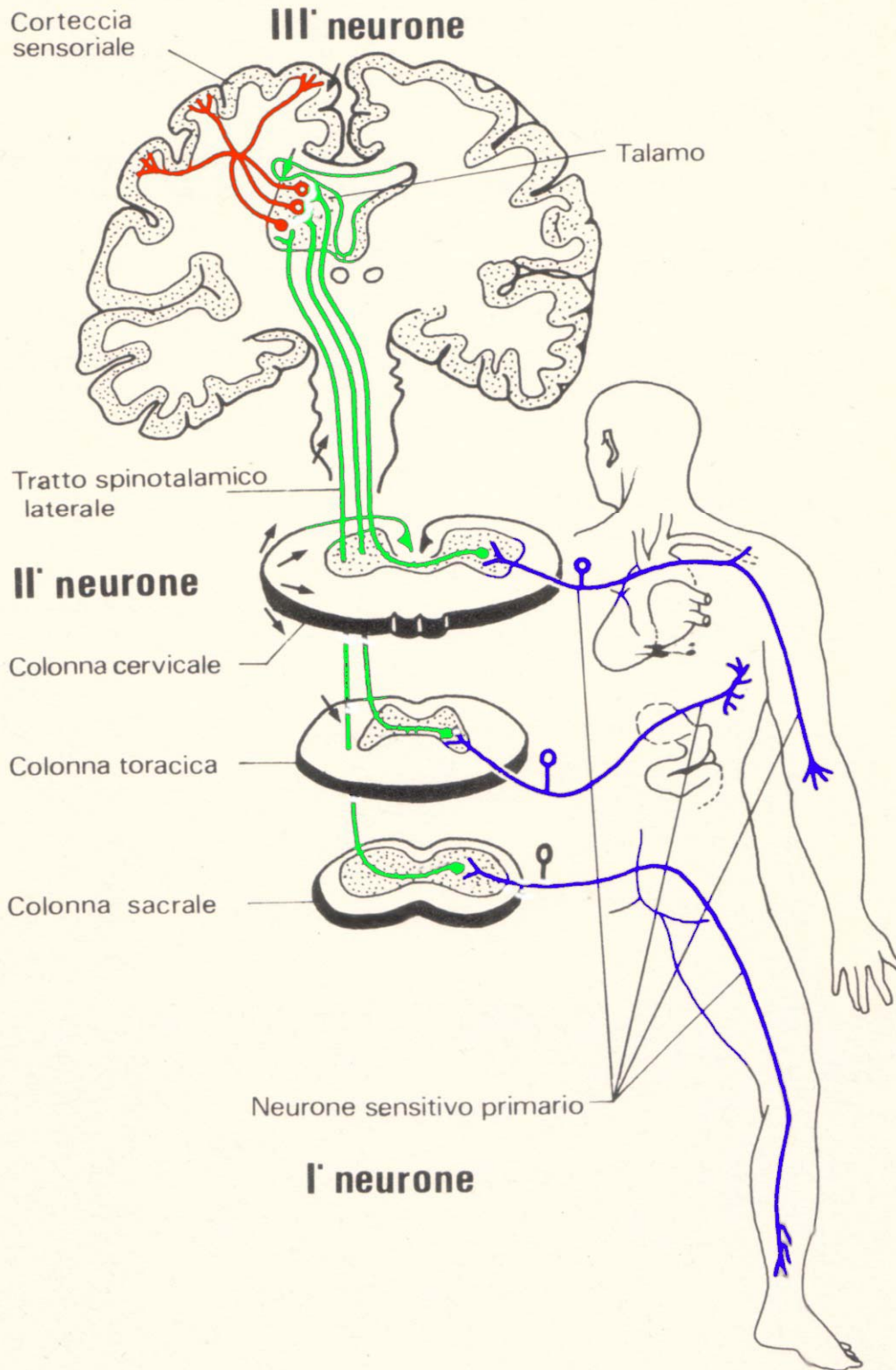

La via del dolore. - Nella figura sono illustrati i tre neuroni che formano la via del dolore: il primo neurone (neurone sensitivo primario) si estende dalla periferia al corno posteriore della sostanza grigia del midollo spinale; da qui parte il secondo neurone, che giunge fino al talamo attraverso il tratto spinotalamico laterale; il terzo neurone sale dal talamo alla corteccia sensoriale cerebrale. (N. Dioguardi, Minerva Medica, 63, 1829, 1972)

TIPI DI DOLORE

DOLORE SOMATICO

Impulsi dolorofici → Nervi somatici o cerebrospinali



Sensazioni dolorose da: testa/tronco/estremità

Terminazioni nervose specializzate per numerosi stimoli: pressione, trazione, taglio, frizione, puntura, ustione...

Esempi di dolore somatico:

- Cefalea
- Artralgie
- Dolore frenico
- Dolore pleurico (pleura parietale)
- Dolore peritoneale (peritoneo parietale)

DOLORE VISCERALE

Impulsi provenienti dagli organi → N simpatici/ parasimpatici

Afferenze algiche tra linea toracica e linea pelvica: N. simpatici

Afferenze algiche a monte e a valle: N. parasimpatici

Terminazioni nervose non specializzate, recepiscono solo poche sensazioni: pressione, distensione, contrazione/spasmo

Esempi di stimoli che evocano dolore viscerale:

- Distensione improvvisa che supera la resistenza del viscere
- Spasmo o contrazione della muscolatura
- Irritazione chimica della mucosa

CARATTERISTICHE DEL DOLORE SOMATICO E VISCERALE

Dolore somatico

**Fibre afferenti dolorifiche:
N. cerebrospinali e frenici**

Sede: superficiale

**Localizzazione:
precisa, bidimensionale (punto,
linea, superficie)**

**Qualità: trafittivo, fulminante,
puntorio, terebrante**

**Intensità: massima in caso di
perforazione, nevralgia**

**Postura: varia al variare delle
posizioni**

**Distribuzione: il dolore
corrisponde alla sede di
insorgenza dell'impulso**

**Riflessi: rigidità muscolare
riflessa, difesa muscolare**

**Manifestazioni vegetative:
pallore, sudorazione,
ipotensione, tachicardia...**

Dolore viscerale

**Fibre afferenti dolorifiche:
N. simpatici e parasimpatici**

Sede: profonda

**Localizzazione: imprecisa, diffusa,
tridimensionale (sensaz. spaziale)**

**Qualità: ottuso, sordo,
compressivo**

**Intensità: variabile, talora a crisi
dolorosa (spasmo, colica)**

**Postura:
desiderio di "piegarsi in due"**

**Distribuzione: non precisa
corrispondenza tra sede di
insorgenza e proiezione**

**Riflessi: riflesso viscero-viscerale:
organo leso + organo associato
(colon spastico nella colica biliare)**

**Manifestazioni vegetative:
nausea, vomito, vertigini...**

DOLORE RIFERITO

Dolore che si manifesta in una zona del corpo anche a considerevole distanza dall'organo in cui originano gli impulsi algogeni.

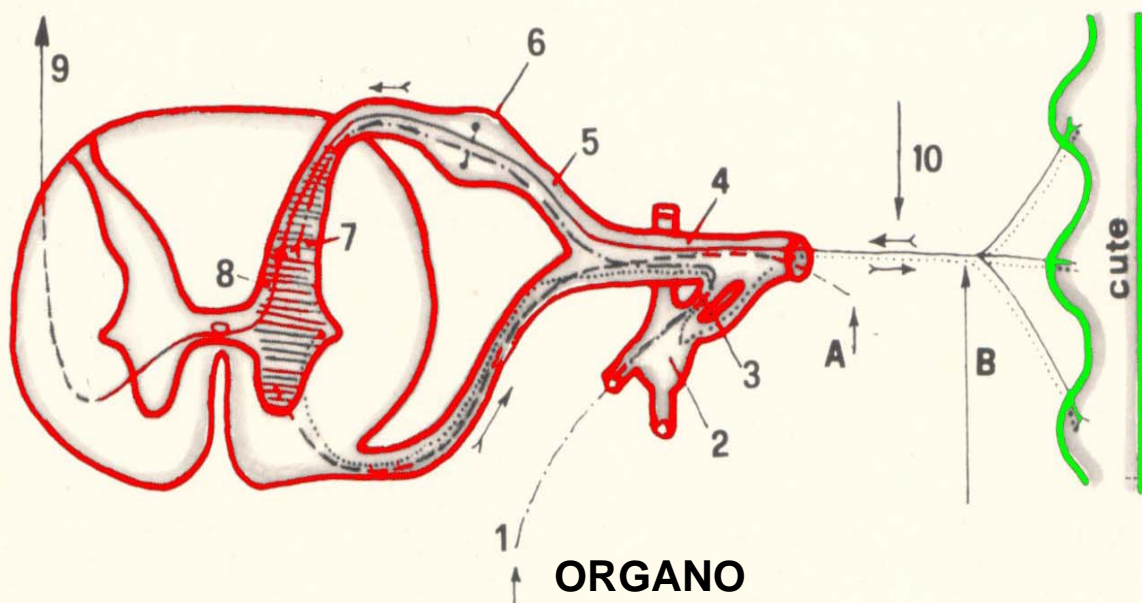
E' localizzabile meglio del dolore di origine viscerale e si accompagna spesso a iperestesia.

Avviene quando viscere e segmento, sede del dolore di proiezione, hanno origine dallo stesso abbozzo embrionario. Per tale motivo essi condividono anche l'innervazione.

Alcune fibre nervose provenienti da organi anche distanti entrano nel SNC con la stessa radice spinale (cuore/braccio; testicolo/uretere; ovaio/uretere).

MECCANISMO:

dal viscere si stacca il neurone afferente viscerale (1) che attraversa i gangli simpatici (2) ed i rami comunicanti bianchi (3) per raggiungere il nervo spinale (4) e la radice posteriore (5) ove, a livello del ganglio (6) risiede la cellula nervosa del neurone. Questa emette un prolungamento centrale breve che raggiunge il corno posteriore della sostanza grigia (7) da cui parte il secondo neurone (8) che convoglia i segnali dolorifici lungo il tratto spino-talamico (9). Allo stesso livello (7) giunge pure il neurone afferente somatico (10) dello stesso segmento embrionario o dermatomero. Il cervello allora riferisce il dolore proveniente da (1) come se provenisse da (10).



Gli impulsi algogeni provenienti dal viscere (1) sono erroneamente interpretati come provenienti dalla cute (10). L'errore di riferimento avviene a livello corticale.

A - neurone motore somatico responsabile della eventuale rigidità muscolare riflessa.

B - neurone motore viscerale responsabile di eventuali fenomeni vasomotori, sudomotori e pilomotori.

CARATTERISTICHE DEL DOLORE TORACICO

Dolore somatico

Superficiale, parietale, ben localizzato (puntorio!)

Evocato dalla pressione in determinati punti (Vallex)

Influenzato dai movimenti respiratori e dal cingolo scapolare

Veicolato da fibre dei N. intercostali e frenici.

Cause

- Nevralgie intercostali, Herpes
- Mialgie intercostali, pleurodinie
- Osteo-condro-costalgie (S. di Tietze)
- Fratture , discopatie, spondilartrosi
- Dolore diaframmatico(flogosi, rottura muscolare,pleuro-peritoniti)
- Dolore pleurico p.d.
- Mediastiniti

Dolore viscerale

Retrosternale, profondo, diffuso, mal localizzabile, notevole irradiazione

Cause

- Angina pectoris e varianti
- Infarto miocardico
- Pericardite
- Aortopatie (es. aneurisma dissecante)
- Embolia polmonare (dist. Arteria polmonare e grossi vasi)
- Esofagodinie

Dolore riferito

Dolore a sede endotoracica profonda avvertito dal paziente anche in un punto della superficie corporea talvolta lontano dal punto della lesione algogena. Tale dolore è condotto dai nervi somatici.

C - Dolore toracico

Considerazioni generali

Le varie strutture contenute entro la cavità toracica sono suddivisibili in tre grandi gruppi a seconda del tipo di innervazione afferente che veicola gli impulsi algogeni:

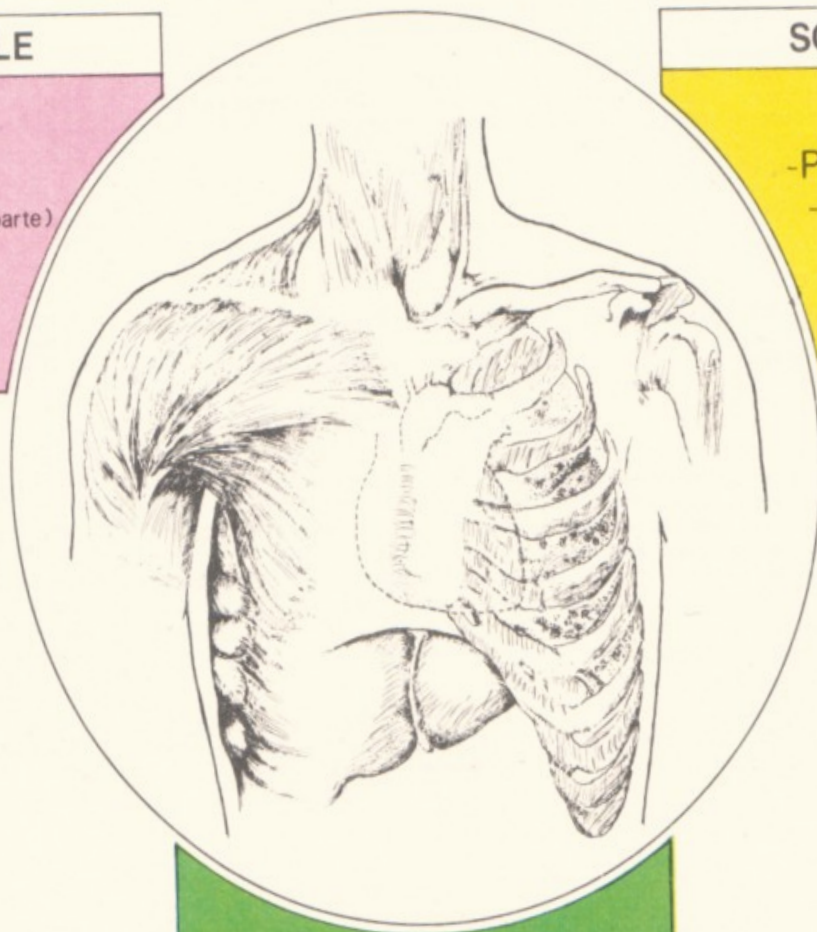
DOLORE TORACICO

VISCERALE

- Cuore
- Pericardio (in parte)
- Grossi Vasi
- Esofago

SOMATICO

- Pleura Parietale
- Pleura Diaframmatica
- Pleura Mediastinica



- Parenchima Polmonare
- Pleura Viscerale
- Sezione periferica Albero bronchiale

STRUTTURE INDOLORI

CARATTERISTICHE DEL DOLORE ADDOMINALE

Dolore viscerale

- **Recettori** privi di organuli di senso specializzati (sensazioni dolorose solo di due tipi: spasmo, distensione)
- **Plessi**: strutture nervose ad intreccio interposte tra organi e tronchi nervosi (**P. celiaco, ipogastrico, pelvico, di Meissner-Auerbach**)
- **Tronchi nervosi**: **N. Splanchnici, Vaghi**

Dolore sordo, ottuso, mal determinabile, con riflessi viscer-viscerali, continuo o a crisi (tipo spastico / colico)

Cause di dolore in zona aspecifica superiore:

- ***Ernia iatale***
- ***Aerofagia/gastriti/duodeniti/ulcera gastrica-duodenale***
- ***Meteorismo intestinale***
- ***Colecistopatie***
- ***Pancreatite/appendicite***

In zona aspecifica media:

- ***Infiammazioni e meteorismo dell'intestino tenue***
- ***Flogosi della valvola ileocecale***
- ***Appendicite/pancreatite***

In zona aspecifica inferiore:

- ***Affezioni del colon/sigma/retto***
- ***Affezioni della vesica/prostata/utero/ovaie***

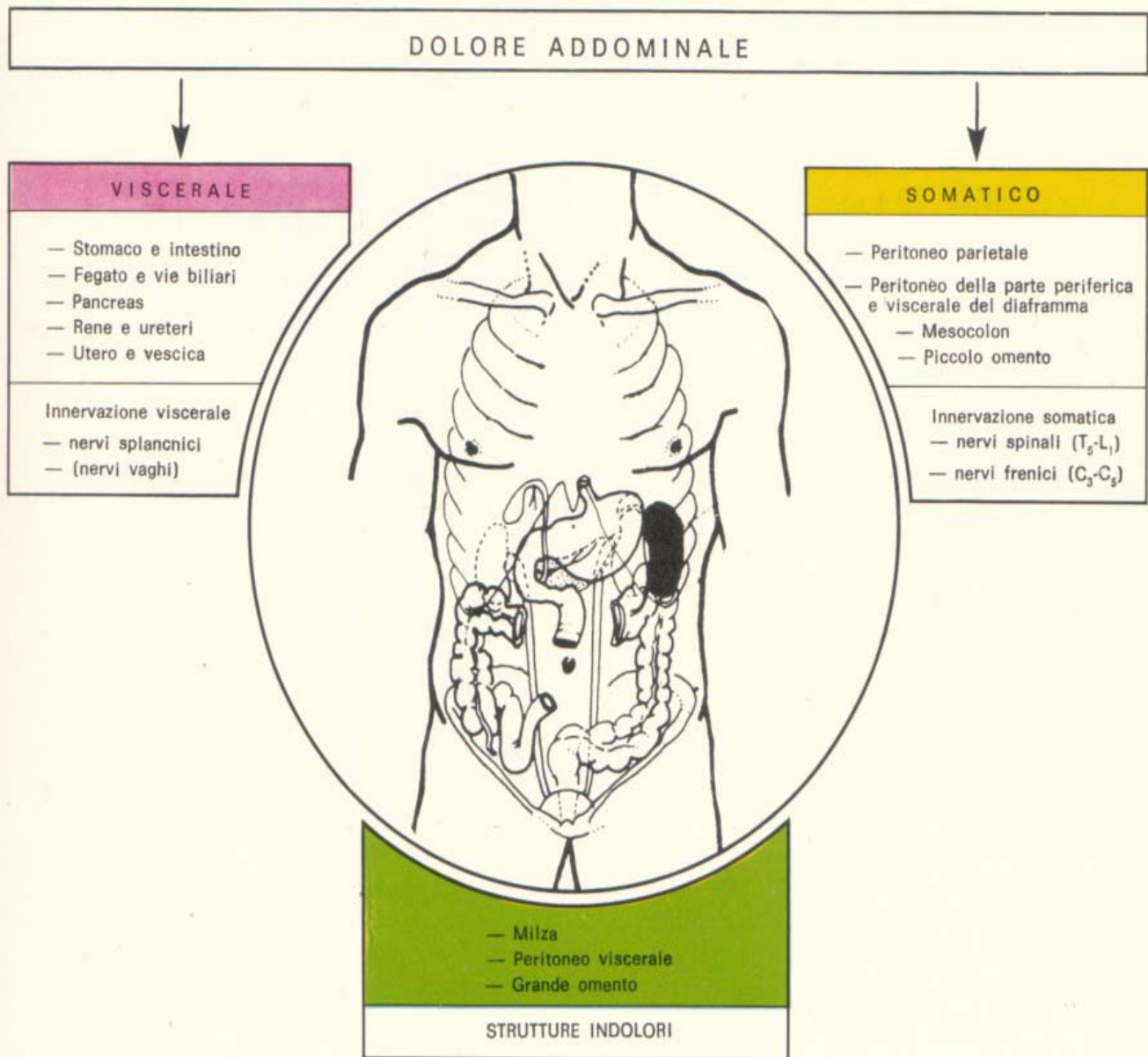
Dolore somatico

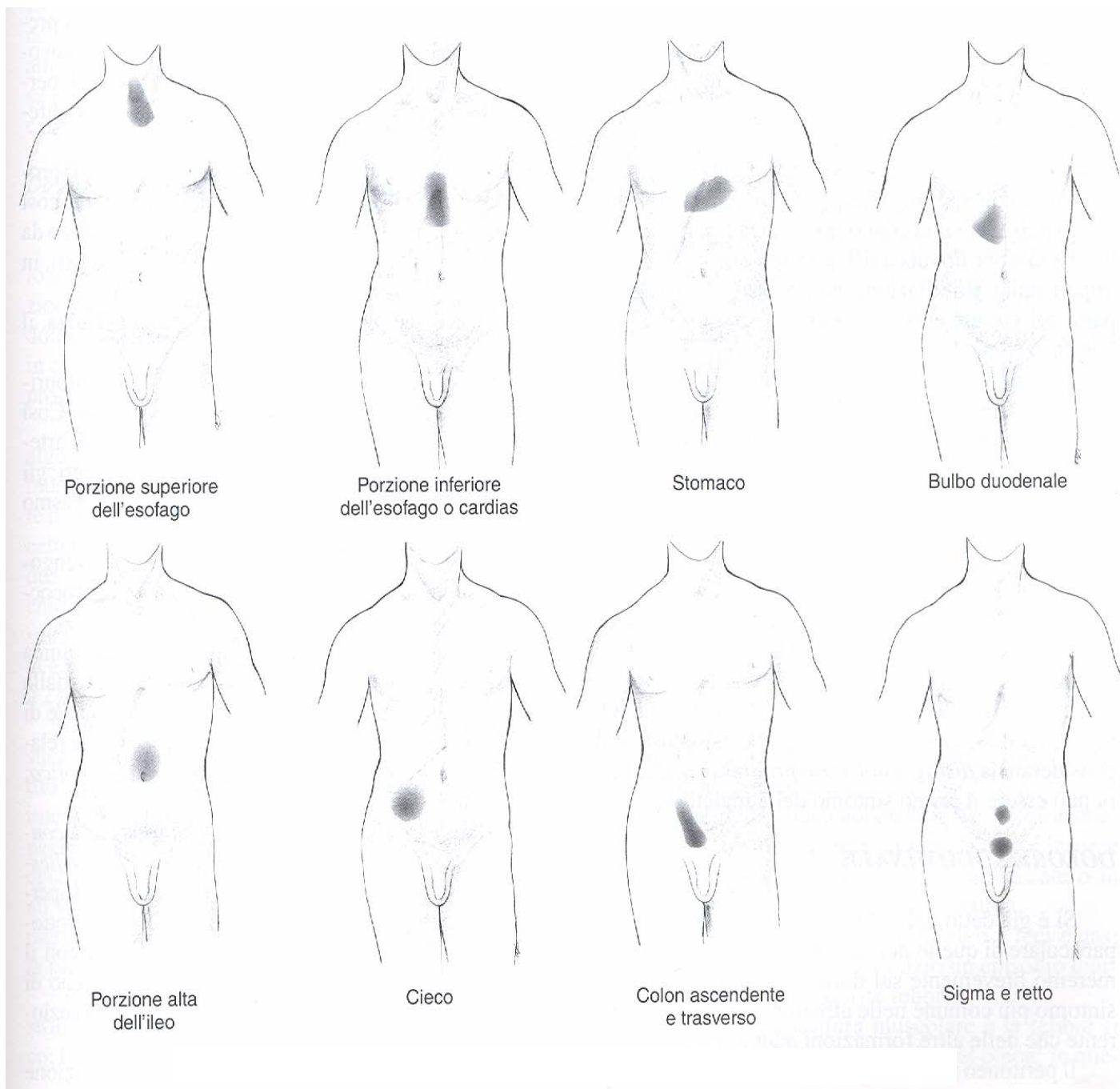
- Recettori (**Pacini, Ruffini**, ecc) specializzati per svariati stimoli
- Tronchi nervosi: **N. spinali e frenici**

Dolore trafittivo, terebrante, ben localizzato, intenso e prolungato, si accentua alla palpazione, con la tosse. corsa, cambio di decubito. Presenza di difesa muscolare.

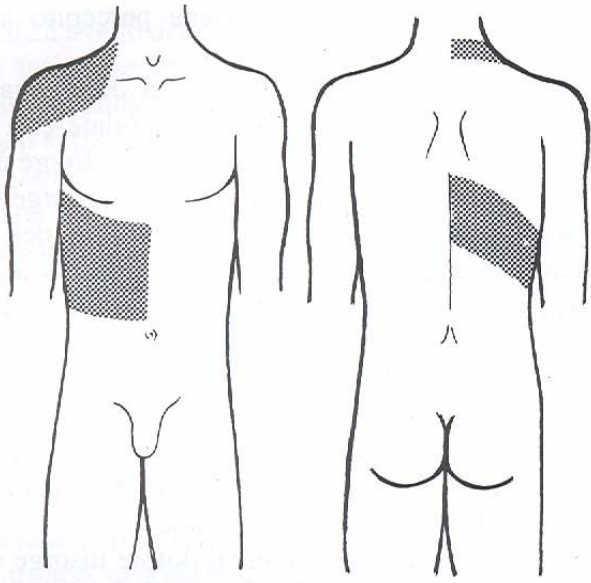
Cause: Stimoli algogeni nell'area del mesentere, omento, peritoneo parietale, mesocolon sino a due cm dai visceri.

E - Il dolore addominale

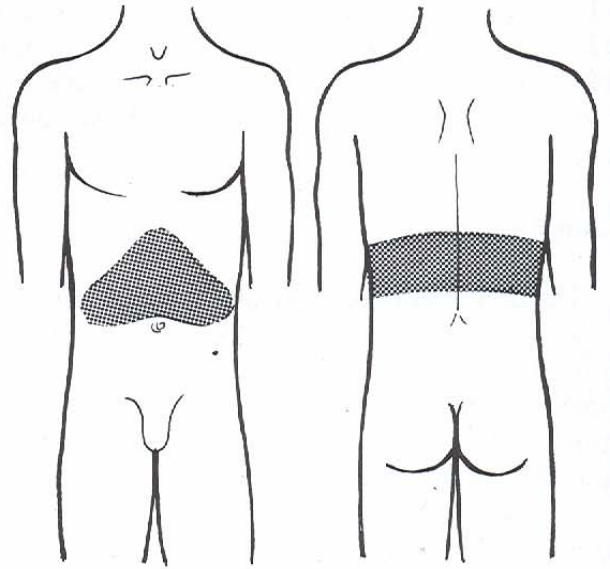




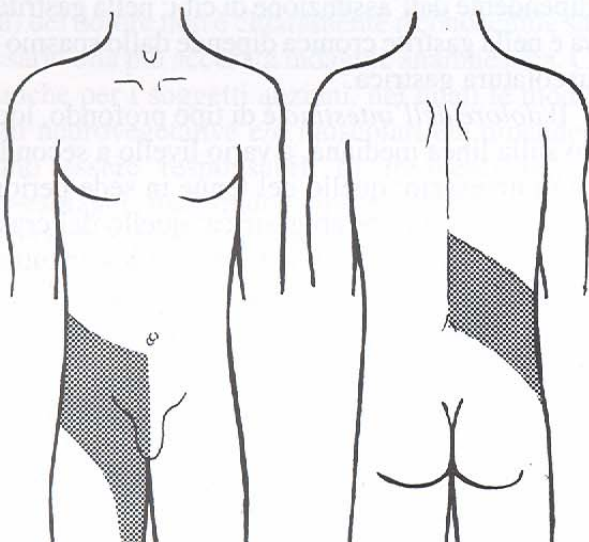
Dolore riferito dei visceri del tubo digerente sulla parete anteriore del torace e dell'addome



A



B



C

Dolore irradiato:

A: della colica biliare

B: della pancreatite acuta

C: della colica renale

Tabella 12-1. Sede del dolore originato dal tubo digerente e dagli altri visceri addominali

<i>Organo</i>	<i>Sede del dolore</i>
Esofago	Retrosternale; a volte al collo, braccia o dorso.
Stomaco	Epigastrio; a volte ipocondrio sinistro e dorso.
Bulbo duodenale	Epigastrio; a volte ipocondrio destro e dorso.
Intestino tenue	Periombelicale; a volte a livello della lesione.
Colon	Al di sotto dell'ombelico, dal lato della lesione.
Flessura splenica	Quadrante superiore sinistro.
Sigma	Regione sovrapubica.
Fegato e colecisti	Ipocondrio destro, spalla destra, dorso.
Pancreas	Epi-mesogastrio o dorso.
Milza	Ipocondrio sinistro e regione sopraclavicolare.
Rene	Regione lombare e fianco, al di sopra dell'ombelicale trasversa.
Vescica	Sovrapubico.
Utero	Sovrapubico e posteriormente in sede lombo-sacrale.
Annessi	Alle fosse iliache, con irradiazione all'inguine.